



CASI CLINICI DEL DR. CATUCCI

ERITROCITOSI NEL GATTO

SEGNALAMENTO: GATTO, EUROPEO, FEMMINA, STERILIZZATA, 15 ANNI E MEZZO

ANAMNESI: IMPROVVISO BARCOLLAMENTO

ESAME FISICO: BARCOLLAMENTO, DEBOLEZZA, DISORIENTAMENTO, APPOGGIO LARGO SULLE ZAMPE (NEUROLOGICO CENTRALE)

ESAMI DI LABORATORIO: PROFILO B2 (emocromo+biochimico+elettroforesi+urine base+pu/cu+chimica urinaria)





ESAMI DI LABORATORIO

PROFILO BIOCHIMICO

CPK (IUI/L) :	5296	52-295	Amioloide sierica (ug/ml) :	139.8	0.1-0.5
AST (IUI/L) :	110	16-46			
ALT (IUI/L) :	54	33-70			
ALP (IUI/L) :	25	14-82			
GGT (IUI/L) :	0.10	0.0-1.0			
Colinesterasi (IUI/L) :	1501	1995-3550			
Bilirubina Totale (mg/dL) :	0.19	0.14-0.25			
Proteine Totali (g/dL) :	8.0	5.8-7.7			
Albumine (g/dL) :	2.5	2.8-3.7			
Globuline (g/dL) :	5.5	2.9-4.3			
Rapporto A/G :	0.45	0.8-1.3			
Colesterolo (mg/dL) :	219	112-194			
Trigliceridi (mg/dL) :	164	10-100			
AMILASI (IUI/L) :	963	648-1262			
Urea (mg/dL) :	111	29-60			
Creatinina (mg/dL) :	1.72	0.93-1.70			
Glucosio (mg/dL) :	167	82-152			
Calcio (mg/dL) :	9.0	8.6-10.2			
Fosforo (mg/dL) :	3.2	2.8-5.7			
Magnesio (mg/dL) :	2.4	1.8-2.4			
Sodio (mEq/L) :	152	146-155			
Potassio (mEq/L) :	3.1	3.7-4.5			
Rapporto Na/K :	49	33-42			
Cloro (mEq/L) :	111	108-120			
Cloro corretto (mEq/L) :	114	108-120			
HCO-3 (mmol/L) :	25.8	14.5-18.0			
Divario Anionico :	18.3	14.5-24.0			
Osmol. sier. mis. (mOsm) :	330	310-325			
Osmol. sier. calc. (mOsm) :	310	290-315			
Div. Osmolale :	20	10-27			
Ferro totale (ug/dL) :	38	55-152			
UIBC (ug/dL) :	179	150-258			
TIBC (ug/dL) :	217	225-370			
Saturazione (%) :	17.5	20-53			
Aptoglobina (mg/dL) :		5-100			

EMOGRAMMA

RBC (milioni /µL) :	14.67	6.0	9.5	Acantociti:		Eliplociti:	
HGB (g/dL) :	17.4	9.5	15	Anisocitosi:		Ipocromia:	
HCT (%) :	60.3	28.0	43.0	Agglutinazione:		Macroci:	
MCV (fL) :	41.1	38.0	50.0	Codociti:		Microci:	
MCH (pg) :	11.9	13.0	17.0	Cheratociti:		Parassiti eritrocitari:	
MCHC (g/dL) :	28.9	32.0	36.5	Cinociti:		Policromasia:	
CHCM (g/dL) :	28.9	29.0	32.0	Corpi di Heinz:		Punteggiature basofile:	
CH (pg) :	11.8	12.0	15.5	Corpi di Howell-Jolly:		Rouleaux:	
CHDW (pg) :	2.72	1.70	2.70	Cristalli di Hb:		Schistociti:	
RDW (%) :	19.4	13.5	17.5	Dacriociti:		Selenociti:	
HDW (g/dL) :	3.79	1.80	2.70	Drepanociti:		Sferociti:	
NRBC/100 WBC:	0	0	0	Eccentricociti:		Stomatociti:	
				Echinociti:		Torociti:	

Varie RBC:							
WBC (x 1000 /µL) :	17.5	5.5	12.0	Linfociti attivati:	++		
Conta corr. WBC (x 1000 /µL) :	17.5	5.5	12.0	Linfociti atipici:			
Mielociti (µL) :	0	0	0	Neutrofili tossici:	X		
Metamielociti (µL) :	0	0	0	Corpi di Doehle:	+		
Neutrofili banda (µL) :	0	0	300	Schiumosità citopl.:			
Neutrofili segmentati (µL) :	12250	3000	7000	Vacuolizzazione citopl.:			
Linfociti (µL) :	3900	1300	5500	Basofilia citopl.:			
Monociti (µL) :	1050	50	400	Granuli tossici:			
Eosinofili (µL) :	700	100	1000	Neutrofili giganti:			
Basofili (µL) :	0	0	100	Macropoliciti:			
Danneggiate (µL) :	0	0	0				
Indifferenziate (µL) :	0	0	0				
Altre (µL) :	0	0	0				

Varie WBC:							
PLT (1000 /µL) :	96	130	400	Stima PLT:	ADEG: <input checked="" type="checkbox"/> INADEG: <input type="checkbox"/> AUMENT: <input type="checkbox"/>		
MPV (fL) :	29.7	10.0	20.0	Varie:	Piastriane attivate: <input type="checkbox"/> Macropiastriane: <input checked="" type="checkbox"/>		
PCT (%) :	0.28	0.30	0.60		Piastriane allungate: <input type="checkbox"/> Inclusi piastriatici: <input type="checkbox"/>		
PDW (%) :	52.3	55.0	70.0				
MPC (g/dL) :	22.6	17.0	28.0	Note:			
MPM (pg) :	3.87	2.80	3.60	Presenti piccoli aggregati piastriatici.			
Large PLT (1000 /µL) :	47	5	25				

Emoparassiti:	NEG.	NEG	NEG
Proteine plasmatiche (g/dL) :	680	6.0	8.0
Fibrinogeno (mg/dL) :	680	130	272
Prot. C Reattiva (mg/dL) :			
VES (mm/h) :		2	4

ESAME DELLE URINE

Metodo di prelievo		Caratteristiche fisiche
Mizione spontanea:	<input type="checkbox"/>	Colore: paglierino
Compressione manuale della vescica:	<input type="checkbox"/>	Odore:
Cateterismo:	<input type="checkbox"/>	Aspetto: torbido
Cistocentesi:	<input checked="" type="checkbox"/>	

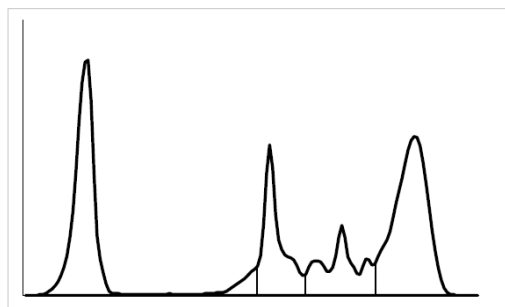
Intervallo di riferimento	min	max
Osmolalità (mosm/Kg) :	834	1200-2500
Peso Specifico:	1024	1030-1065
pH:	7.0	6.0-8.0
Glucosio Urinario (mg/dl) :	100	
Chetoni (mg/dl) :	negativo	
Bilirubina (mg/dl) :	negativo	
Sangue occulto - Hb e Mb:	negativo	NEGATIVO
Proteine (semiquantitative) (mg/dl) :	150	0-30
Rapporto PU/CU:	3.00	-0.4-5
WBC/hpf:	5	0-5
RBC/hpf:	3	0-5
Cilindri:	assenti	
Cristalli:	presenti	
Batteri:	presenti	
Cellule Epiteliali:	assenti	

Note: cristalli: fosfati amorfi (+++); batteri: cocchi (+), bacilli (+)

CHIMICA URINARIA

Na (mEq/L) :	103	45-215
K (mEq/L) :	33.5	55-220
Cl (mEq/L) :	55	35-250
Ca (mg/dL) :	8.9	0.7-3.3
P (mg/dL) :	82.5	100-370
Urea (mg/dL) :	3392	5000-9600
Creatinina Urinaria (mg/dL) :	57.15	200-510
Osmolalità Misurata (mosm/Kg) :	834	1200-2500
Osmolalità Calcolata (mosm/Kg) :	828	750-2600
Divario Osmolale:	6	0-200
FE Na (%) :	2.04	0.07-0.70
FE K (%) :	32.5	7.4-22.0
Carica Netta Urinaria:	82	15-230
FE Cl (%) :	1.49	0.15-1.85
FE Ca (%) :	2.98	0.03-0.13
FE P (%) :	87.0	6.8-47.0
FE Urea (%) :	92	33-96
TTKG (%) :	4.28	2.80-7.00
Acidi Biliari Urinari (mmol/L) :	6.6	1.0-12.5
Acidi Biliari Normalizz. Creatinina:	11.5	0.5-3.0

ELETTROFORESI

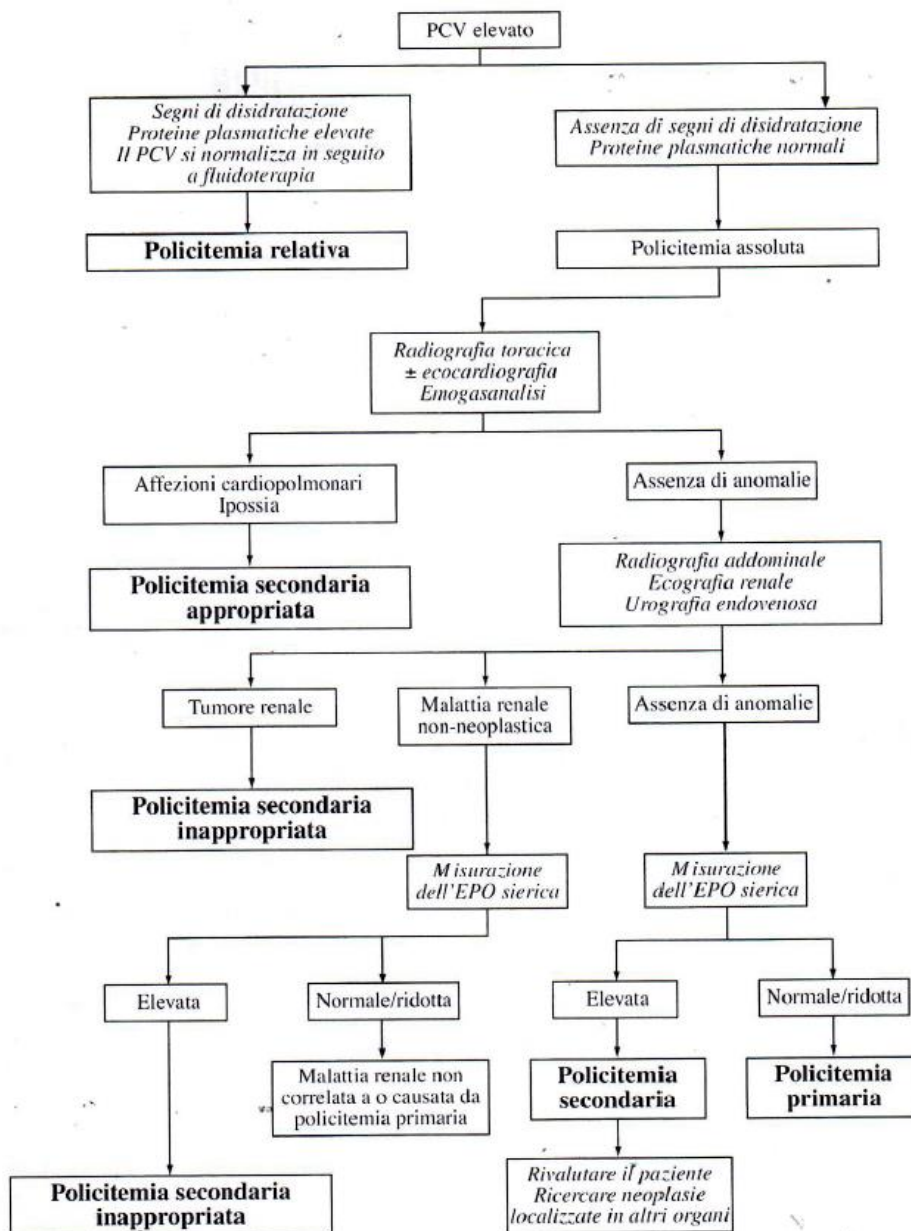


		min	max
Albumina (%) :	30.3	40.0	50.0
Globuline ALFA1 (%) :	3	0.8	2.0
Globuline ALFA2 (%) :	16.6	8.0	20.0
Globuline BETA (%) :	13.9	7.0	14.0
Globuline GAMMA (%) :	36.2	15.0	28.0
Albumina. (g/dl) :	2.42		
Globuline ALFA1. (g/dl) :	0.24		
Globuline ALFA2. (g/dl) :	1.33		
Globuline BETA. (g/dl) :	1.11		
Globuline GAMMA. (g/dl) :	2.90		
Proteine Tot. (g/dl) :	8	6.0	8.0
Rapporto A/G:	0.43	0.5	1.5

Note:



ALGORITMO ERITROCITOSI





SINTOMI

SEGNI CLINICI DI POLICITEMIA

MUCOSE IPEREMICHE

- Non sempre osservate

SEGNI NEUROLOGICI

- Disorientamento
- Depressione, stato stuporoso, coma
- Convulsioni
- Debolezza
- Cecità
- Atassia

SEGNI RENALI

- Polidipsia/poliuria

EPISODI DI SANGUINAMENTO

- Epistassi
- Ematemesi
- Ematuria
- Diarrea emorragica

SEGNI OCULARI

- Vasi ematici retinici tortuosi e distesi
- Emorragie retiniche
- Distensione dei vasi della sclera
- Splenomegalia osservata in qualche caso nei gatti affetti da eritrocitosi primaria
- Starnuti a carattere parossistico abbastanza comune nei cani (dovuto dall'aumentata viscosità del sangue all'interno dei vasi della mucosa nasale)



ECOGRAFIA ADDOMINALE

ESAME ECOGRAFICO DEI RENI

Reni in sede. Rene sinistro presenza a carico del polo craniale di una formazione rotondeggiante, iperecogena, disomogenea, che interessa sia la midollare che la corticale renale, vascolarizzata, di circa 1,7cm X 1,5cm; destro regolare per dimensioni morfologia e profilo, parenchima è normale per spessore ed ecogenicità, normali la capsula e la differenziazione delle zone midollare e corticale. Vie escrettrici non dilatate, non immagini riferibili a calcoli.

DIAGNOSI

Un caso di probabile POLICITEMIA SECONDARIA INAPPROPRIATA in presenza di una massa renale con sintomatologia neurologica centrale correlata.

A cura di:
Dr. Leonardo Catucci
(consulente scientifico per ACV Triggiano)